Ficha de aconselhamento

ESPAÇO ANIMAL Nº 28

Doenças oftalmológicas em cães e gatos

As doenças oftalmológicas são comuns e ocorrem com muita frequência nos animais de companhia, pelo que, actualmente, a oftalmologia, é um importante ramo da Medicina Veterinária.

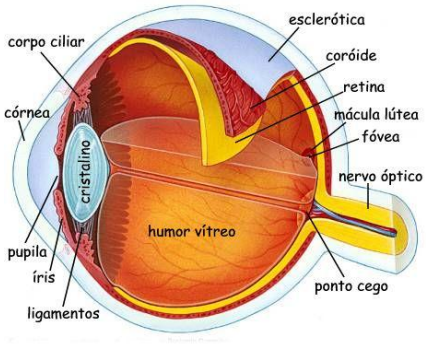

Doenças oftalmológicas

Conjuntivite: Inflamação da conjuntiva bulbar ou palpebral. Pode ter causas primárias e/ou secundárias. Dentro das causas primárias salientam-se as bacterianas, as virais e as ambientais (ex.: alergias e traumatismos). Ocorre secundariamente a outras patologias oculares, como: glaucoma, uveíte, diminuição da produção de lágrima, massa neoplásica em estruturas anexas ou a patologias sistémicas (doenças imunomediadas, septicémia, hipertensão e afecções cardíacas e renais).
Sinais: blefarospasmo (cerrar das pálpebras consequente a dor), hiperémia conjuntival (conjuntiva congestionada), descarga ocular (purulenta ou límpida), quemose (edema da conjuntiva).
Tratamento: médico, dirigido à causa. Recorre-se, normalmente, a antibióticos de largo espectro e anti-inflamatórios não esteróides de aplicação tópica, como primeira abordagem.

Cataratas: Opacificação do cristalino (lente do olho). Podem ser congénitas ou adquiridas, em consequência de: alterações genéticas, deficiências nutricionais, alterações metabólicas, radiação, diabetes, hipocalcémia, toxinas, uveíte. Também podem degenerativas, quando estão relacionadas com o envelhecimento do animal. Um processo crónico de cataratas frequentemente conduz à cegueira.
Sinais: observa-se normalmente uma mancha esbranquiçada no centro da pupila.
Tratamento: cirúrgico, apenas em determinados casos.

Úlcera da córnea: abrasão ou perfuração da córnea, que sendo profunda pode levar ao risco de cegueira.

Sinais: edema e hemorragia da córnea e da esclerótica, vascularização da córnea.
Tratamento: médico e/ou cirúrgico, em função do tipo e da extensão da laceração. O tratamento médico implica o recurso a medicação tópica com antibióticos, AINE e midriáticos.

Epífora: Lacrimejamento excessivo. Pode ocorrer devido ao aumento da produção de lágrima (por irritação ocular), mau posicionamento das pálpebras, bloqueio do sistema de drenagem naso-lacrimal.
Tratamento: médico e/ou cirúrgico, dirigido à causa.

Conselhos para os utentes

Os olhos devem ser limpos com regularidade, usando soluções ou produtos adequados e também antes da aplicação tópica de medicamentos.

Aquando da utilização de medicamentos com várias apresentações, estes deverão ser aplicados por ordem crescente de consistência (por exemplo, primeiro os colírios, depois as pomadas). Deverá também haver um pequeno intervalo de tempo (3 a 5 minutos) entre a aplicação de cada um.

A consulta Médico-Veterinária é fundamental para o estabelecimento do diagnóstico correcto e para a determinação do tratamento mais adequado.

Produtos e medicamentos mais utilizados

Produtos de limpeza ocular: GoPet® toalhitas de limpeza de olhos e ouvidos; Ocryl®.

Medicamentos: Fucithalmic Vet®, Sitalan SE®.

Prolapso da 3ª pálpebra

Para além das pálpebras superior e inferior, os cães e os gatos têm ainda uma 3ª pálpebra, localizada no canto medial do olho. Esta membrana contém uma glândula responsável pela produção de cerca de 50% da quantidade total de lágrima. Em determinadas situações pode ocorrer o prolapso da 3ª pálpebra, com exposição da glândula, ficando o animal com uma massa vermelha no canto do olho. Esta condição impede a produção da película lacrimal, com consequências graves para a saúde da córnea. A resolução desta situação é cirúrgica.

As informações contidas neste documento são de carácter geral, para utilização exclusiva da equipa técnica das farmácias aderentes ao projecto ESPAÇO ANIMAL. Não dispensam a avaliação clínica dos animais pelo Médico-Veterinário e a receita Médico-Veterinária.